Aus der Frauenklinik der Universität Bonn
Direktor: Geh. Rat Prof. Dr. v. Franqué.

DOPPELTES PROMONTORIUM.

INAUGURAL-DISSERTATION

zur Erlangung
der
DOKTORWÜRDE
der
Hohen Medizinischen Fakultät
der
Rheinischen Friedrich Wilhelms-Universität zu Bonn

Vorgelegt am 9. Juni 1934
von

Albert Josef Sommer
prakt. Arzt
aus Anröchte i. W.

*

Bonn 1936
Buchdruckerei KUBENS Nachflg., Maxstr. 75.

Gedruckt mit Genehmigung
der mediz. Fakultät der Universität Bonn

Referent: Prof. Dr. v. Franqué

R. UNIV.
BIBLIOTHEEK
LEIDEN

Weit größere Bedeutung als die innere Unterſuchung des weichen Geburtsweges hat für die Geburtsprognoſe die Unterſuchung des knöchernen Beckens, die einerſeits in der äußeren und inneren Meſſung, andrerſeits in der Austaſtung des Beckens beſteht. Dieſe kombinierte Unterſuchung ermöglicht, den allgemeinen Charakter des Beckens ſowie ein oder auch mehrere Maße der Beckenhöhle feſtzuſtellen und ſomit einen Schluß auf die Weite des kleinen Beckens, alſo auch auf den Geburtsverlauf, zu ziehen. Für die mannigfaltigen Arten der knöchernen Becken — wie allgemein zu weites und enges Becken uſw. — dienen verſchiedene anatomiſche Stützpunkte, deren Meſſungen mittels Beckenmeſſers, auch Taſterzirkel genannt, Möglichkeit geben, vor allem die Quantität des Beckens zu beſtimmen, um z. B. die nur mit großer Unſicherheit feſtzuſtellende Größe des Kindskopfes dem für den Geburtsverlauf ſehr wichtigen zweiten Faktor „Becken" gegenüberzuſtellen und die Wahrſcheinlichkeit einer normalen oder anormalen Geburt vorherzuſagen.

Praktiſch wichtig iſt für die Beckenmeſſung das Maß des kürzeſten Weges, d. h. die Entfernung vom unteren Rande der Symphyſe zum Promontorium oder Vorſprung des unteren Lendenwirbels. Dieſe direkte Entfernung = Conjugata diagonalis beträgt normaliter 12½—13½ = 13 cm. Um aus der Conjugata diagonalis die Vera zu berechnen, muß man im Durchſchnitt 1½—2 cm = 1,75 cm abziehen. Der Abzug muß umſo größer ausfallen, je höher die Symphyſe und je ſtumpfer der Winkel iſt, den die Symphyſe mit der Vera bildet, alſo auch je höher das Promotorium zur Symphyſe ſteht, ſchließlich je ſtärker der Symphyſenknorpel vorſpringt.

Dem unterſuchenden Arzt begegnet häufiger ein weit geringeres Maß als die normale Conjugata diagonalis. Handelt

es ſich nun um einen Unterſuchungsfehler oder um pathologiſche Veränderungen? Bekannt ſind Tumoren im Sinne von Exoſtoſen und ähnliche Erſcheinungen, deren Einzelheiten hier zu erwähnen zu weit führen würde.

Nach Bumm kommt am häufigſten beim einfach platten Becken infolge übermäßiger Belaſtung des Kreuzbeines durch ſchwere anhaltende Arbeit ein abnormes Tiefertreten zwiſchen den Darmbeinen vor, wobei unterhalb des wahren Promontoriums an der Verbindungsſtelle zwiſchen 1. und 2. Kreuzbeinwirbel ein zweiter Vorberg = falſches oder auch doppeltes Promontorium entſteht, das oft der Schoßfuge näherliegt und ſomit für die Beſtimmung der Weite des Eingangs wichtig iſt. Durch dieſes Tiefertreten des Kreuzbeines tritt ſelbſtverſtändlich auch eine vermehrte Querſpannung des Beckenringes auf. Beim biskuit- bzw. auch kartenherzförmigen rachitiſchen Becken iſt das Promontorium der Symphyſe genähert, die Conjugata vera, d. h. die Verbindungslinie vom hinteren Rand der Symphyſe zum Promontorium verengt. Wenn nun auch Verdickungen der evtl. vorhandenen Symphyſenknorpel, die an der hinteren Grenze der Schamfuge Prominenzen bilden und den geraden Durchmeſſer des Beckeneinganges weſentlich verkleinern, ſo iſt doch die Querſpannung des Beckeneinganges vergrößert. Die Kreuzbeinwirbel treten in der Kreuzbeinaushöhlung nicht zurück, d. h. ſoweit wie beim normalen Becken, ſo daß die ſchöne Aushöhlung des Kreuzbeines verſchwindet und es ſogar zu einer konvexen Hervorragung der Wirbelkörper in das Lumen der Beckenmitte führt. Häufiger tritt auch der erſte Kreuzbeinwirbel noch hervor, ſodaß er mit dem zweiten gleich zurücktretenden eine hervorragende Leiſte bildet, die ein zweites gleich doppeltes Promontorium darſtellt. Fritſch bezeichnet das falſche Promontorium als eine Fuge zwiſchen den beiden oberſten Kreuzbeinwirbeln, Knapp ſchreibt in ſeiner Propädeutik von einem auffallend ſtarken Hervortreten der Zwiſchenwirbelbandſcheiben der unterhalb

des eigentlichen Promontoriums gelegenen Kreuzbeinwirbel gegen den Raum des kleinen Beckens und nennt es falſches Promontorium. Nach Waldeyer iſt jede Erhöhung, die unterhalb des eigentlichen Promontorium liegt — alſo unterhalb der Stelle, wo der unterſte Lendenwirbel auf den erſten Kreuzbeinwirbel ſtößt — ein doppeltes Promontorium.

Wir finden Unterſuchungen von Breuß und Kolisko, nach denen bei falſchen Promontorien ſowohl Verlängerung als auch Verkürzung des Kreuzbeines vorkommen, je nachdem das Kreuzbein aus 4 oder 6 Wirbelkörpern beſteht. Es treten dementſprechend Übergangsformen des 5. Lumbalmit dem 1. oder 2. Sacralwirbel auf. Dadurch iſt die Stellung des Kreuzbeines zwiſchen den Darmbeinen faſt immer eine regelwidrige in Bezug auf das Verhältnis des Promontoriums zur Terminalebene ſowohl als auch hinſichtlich der Neigung des Kreuzbeines zwiſchen den Leiſtenbeckenknochen. Bei Tiefſtand des Promontoriums, alſo auch beim doppelten Promontorium, fanden Breuß und Kolisko die Stellung der Darmbeinplatten auffallend ſteil, in anderen Fällen auch flach gelegt. Betreffend Geräumigkeitsverhältniſſe waren bei Hochſtand des Promontoriums die geraden Durchmeſſer verkürzt, die queren Durchmeſſer des Eingangs und der Mitte etwas vermindert. Umgekehrt war bei Tiefſtand des Promontoriums meiſt eine normale oder etwas verringerte Länge der Conjugata vera und bei 4wirbeligen Sacrum eine Verlängerung des Sagittaldurchmeſſers im Ausgang erkennbar.

Obwohl auch heute noch alle Reſultate der inneren Beckenmeſſung trotz modernſter Inſtrumente wie „Hütchen von Boivin", „Katheter von Matei", „Zirkel von Hüvel" oder das erſt im Jahre 1931 erfundene Inſtrument von Wolf mathematiſch ungenau ſind und einen ſubjektiven Stempel tragen, ſo iſt auch dieſer relative Wert für den Geburtsverlauf doch immerhin wichtig.

In jüngſter Zeit erſcheinen Arbeiten über Beckenmeſſungen, die ſich auf Röntgen-Unterſuchungen ſtützen (Saidl,

Guthmann). Allgemein ist die Pathologie des Beckens, z. B. des Assimilationsbeckens an der Hand von Röntgenbildern genauer studiert worden und auch Fälle von doppelten Promontorien röntgenologisch festgestellt worden.

Wir gehen nunmehr zur Besprechung der an der Bonner Geburtshilflichen Gynäkologischen Klinik vorgekommenen Fälle von doppeltem Promontorium über. Unsere Betrachtung umfaßt die Fälle vom 1. Juni 1931 bis zum 1. Juni 1934, wobei erwähnt sei, daß nur die Fälle, die durch seitliche Röntgenaufnahmen sich als einwandfrei beweisen, wiedergegeben werden können. Ihre Raumverhältnisse zum Bekken mit den darauffolgenden Geburtsverläufen kennen zu lernen, soll im folgenden die Aufgabe sein.

Fall I.

Frau Elisabeth V., 21 Jahre, Ipara.

Aufnahme 10. 11. 31.

Anamnese: Familie o. B. Laufenlernen mit 4 Jahren, nie krank gewesen. Erste Regel mit 16 Jahren alle 28 Tage, 3—4 Tage lang, starker Blutverlust, viel Rückenschmerzen, keine Fehlgeburten. Letzte Regel vom 23. 1. 31. bis 26. 1. 31. Erste Kindsbewegung im 5. Monat. Während der Schwangerschaft keine Beschwerden gehabt.

Status präsens: Kleine Frau in ausreichendem Ernährungszustand, deutliche Zeichen von Rachitis an beiden Unterschenkeln, rachitischer Rosenkranz, rachitische Zähne, Skoliose der Lendenwirbelsäule. Spitzbauch mit schlaffen Bauchdecken und starker Venenzeichnung. Nabel verstrichen, größter Leibesumfang 110 cm. Gebärmutter steht am Rippenbogen, größere Resistenz links, kleine Teile rechts. Herztöne links unterhalb des Nabels zu hören. Der Kopf ist dem Becken aufgepreßt, überragt fast querfingerbreit die Symphyse und ist leicht nach rechts abgewichen. Blase ist gesprungen, gute Wehen. Röntgenaufnahme zeigt eine Conjugata vera von 8,2 cm, einen queren Durchmesser von

14 cm. Der erſte Kreuzbeinwirbel ſpringt verhältnismäßig weit hervor, ſein unterer Rand iſt als falſches Promontorium gut zu erkennen. Wir haben ein platt rachitiſches Becken, Verengerung 2. Grades und ein doppeltes Promontorium vor uns; der 9,6 cm große quere Kopfdurchmeſſer kann den Naturweg nicht gehen und es wird deshalb die Sectio caeſarea transperitonealis cervicalis beſchloſſen.

Lokalanäſtheſie: Eine Viertelſtunde ſpäter Längsſchnitt in der Mittellinie. Eröffnung der Bauchhöhle. Abſtecken der Därme. Dann Infiltration des Peritonealüberzuges mit Novocainlöſung. Das Peritoneum wird in dieſem Bereiche quer durchtrennt und die Blaſe nach unten abgeſchoben. Längseröffnung des Uterus im unteren Drittel. Entwicklung des Kindes, das lebensfriſch iſt, mit der Zange. Uterus iſt gut kontrahiert. Die Placenta wird manuell gelöſt, der Uterus mit Knopfnähten und zwei fortlaufenden Nähten geſchloſſen. — Das rechte Schädelbein des Kindes iſt über das linke geſchoben. Die Länge beträgt 52 cm, Gew. 4000 gr. — Mutter und Kind werden geſund entlaſſen.

Fall II.

Frau Anna W., 37 Jahre alt, I para.

Beginn der Wehen am 31. 10. 1932, am 21. 11. 32 in die Klinik aufgenommen.

Anamneſe: Eltern, Geſchwiſter und Mann ſind geſund. Spät laufen gelernt. Erſte Regel mit 16 Jahren, alle 28 Tage, 4—5 Tage lang, Blutverluſt gering. Letzte Regel Ende Januar 32. Auswärts zweimal vaginal unterſucht.

Status präſens: Kleine grazile Frau, keine Oedeme, keine Varizen, keine äußeren Zeichen von Rachitis. Eiweiß poſitiv, im Sediment vereinzelt Leukocyten, reichlich Erythrocyten und hyaline Zylinder. Größter Leibesumfang 90 cm. Waſſermann: negativ, Bauchdecken mäßig ſtraff. Fundus uteri ſteht 1 Querfinger unterhalb des Rippenbogens. Herztöne ſind links unterhalb des Nabels gut zu hören,

Kindsbewegungen wahrnehmbar. Der Rücken liegt links, kleine Teile rechts, Kopf über dem Becken beweglich.

16.30: kräftige Wehen alle 3—4 Minuten, der Kopf immer noch beweglich über dem Becken.

Diſtantia ſpinarum 23,5 cm.

Diſtantia criſtarum 25,5 cm.

Conjugata externa 17,5 cm.

Diagnoſe: Graviditas X. mens I para, erſte Schädellage.

Rectal-Unterſuchung: Muttermund handtellergroß, Fontanellen nicht zu fühlen, Kopf abdrückbar, Promontorium zu erreichen. Es werden zwei Röntgenaufnahmen gemacht: Sitzaufnahme mißt eine Conjugata vera von 9 cm, ſeitliche Röntgenaufnahme eine Conjugata vera von 9,2 cm. Der quere Durchmeſſer beträgt 13,2 cm. Das obere Drittel des 1. Kreuzbeinwirbels ſpringt weiter als normal der Fall iſt als 2. Promontorium vor. Zur obigen Diagnoſe kommt nun noch Beckenverengerung 1. Grades und doppeltes Promontorium.

17.50: Bei abermaliger rectaler Unterſuchung ſpringt die Blaſe.

Pfeilnaht verläuft von links hinten nach rechts vorne. Walcher'ſche Hängelage wird angeordnet.

19.: Status idem. Der Kopf iſt auch nicht eine Spur vorwärts gerückt. Anſchließend Sectio caesarea transperitonealis.

19.45: Geburt eines ausgetragenen Mädchens mit Konfiguration beider Scheitelbeine über Stirnbeine. Länge 50 cm. Gew. 3350 gr. Großer puerer Kopfdurchmeſſer 9,2 cm.

Mutter und Kind geſund entlaſſen.

Fall III.

Frau Maria G., 26 Jahre alt, para I.

Anamneſe: Gravida wird mit mäßigen Wehen am 14. 2. 1933 aufgenommen. Vater geſtorben an unbekannter Ur-

sache. Laufen gelernt mit 3 Jahren, außer Masern als Kind englische Krankheit gehabt, keine Fehlgeburten durchgemacht. Erste Regel mit 19 Jahren, regelmäßig 4—5 Tage anhaltend, mit sehr starken Blutverlusten.

Status präsens: Frau von 148 cm Größe, in mittlerem Ernährungszustand, typischer rachitischer Rosenkranz, straffe Bauchdecken, Nabel verstrichen. Blutdruck = R.R. 125/80 mmHg, größter Leibesumfang 98 cm, Gebärmuttergrund 1 Querfinger breit unterhalb des Rippenbogens, größere Resistenz links, kleinere Teile rechts oben im Fundus, führend steht leicht ballotierend über dem Becken der Kopf. Die Blase ist inzwischen gesprungen und es läuft Fruchtwasser ab. Kindliche Herztöne gut.

Dist. spin. 25,5 cm.

Dist. crist. 27 cm.

Conjugata externa 16 cm.

Conjugata vera nach Röntgen 8,1 cm.

Außerdem zeigt die Aufnahme den 1. Sacralwirbel mäßig vorspringend und in der Mitte desselben einen Auswuchs = falsches Promontorium. Die mäßigen Wehen haben nachgelassen und hören nach ½ Stunde vollständig auf. Wegen Beckenverengerung 2. Grades und doppeltem Promotorium liegt, zumal dringend ein lebendes Kind gewünscht wird, die Blase erst vor 4 Stunden gesprungen ist und Pat. fieberfrei ist, Indikation zur Sectio vor. Hinzu kommt jetzt noch, daß die kindlichen Herztöne zeitweise unter 100 sind. Drohende Asphyxie und Abwarten stellen die Möglichkeit, ein lebendes Kind zu bekommen, ziemlich sicher in Frage. Es wird zur Sectio vorbereitet. Kurz vor Beginn der Operation sind die kindlichen Herztöne nur noch 80. Durch transperitoneale Schnittentbindung wird ½ Stunde später ein blau asphyktischer lebender Knabe zur Welt gebracht, dessen großer querer Kopfdurchmesser 9,1 cm beträgt. Konfiguration: beide Scheitelbeine über Stirn- und Hinter-Hauptbeine. Revision des Beckens bestätigt ein doppeltes Promon-

torium und eine Conjugata vera von 8,1 cm (Holzſtäbchenmeſſung).

Wegen Bronchopneumonia dextra und leichter Thrombophlebitis der Beckenvenen mußte Pat. 14 Tage länger als gewöhnlich in der Klinik verbleiben, konnte aber dann mit Kind geſund entlaſſen werden.

Fall IV.

Fräulein Käthe E., 25 Jahre, I para.

Aufnahme: 8. 10. 33.

Anamneſe: Pat. lernte mit 4 Jahren Laufen, als Kind Maſern, Scharlach und engliſche Krankheit gehabt, erſte Regel mit 14 Jahren, alle 28 Tage, 5—8 Tage lang, ſtarker Blutverluſt, viele Rückenſchmerzen, keine Fehlgeburten. Letzte Regel vom 4. 1. 33. bis 8. 1. 33. Während der Schwangerſchaft keine Beſchwerden gehabt. Errechenbarer Geburtszeitpunkt 11. 10. 33.

Status präsens: Kleine Frau, rachitiſcher Habitus, rachitiſcher Roſenkranz, rachitiſche Beine. Keine Oedeme, keine Varizen. Bauchdecken ſind ſtraff, Nabel verſtrichen, größter Leibesumfang 88 cm, Brüſte o. B. Gebärmutter ſteht unter dem rechten Rippenbogen, eine größere Reſiſtenz links, kleine Teile rechts. Vorliegender Teil iſt der Kopf, Kindsbewegungen deutlich wahrnehmbar, Herztöne links und median unterhalb des Nabels. Leichte Trübung von Eiweiß. Beckenmaße:

Diſt. spin. 26,5 cm.
Dist. crist. 27 cm.
Conjugata ext. 16 cm.

Röntgenaufnahme ergibt eine Conj. vera von 8,3 cm. Der l. Sacralwirbel ragt im oberſten Drittel vorſpringend in das Beckenvolumen als doppeltes Promontorium. Rectal iſt das Promontorium leicht zu faſſen, Portio noch erhalten, Muttermund für einen Finger durchgängig. Kopf ragt über Symphyſe etwas vor.

Diagnoſe: Graviditas X. mens, Schädellage, Beckenverengerung 2. Grades (platt rachitiſches Becken) und doppeltes Promontorium. Trotzdem Stunden mit ſehr guten Wehen vergehen, kommt der Kopf nicht tiefer. Das Mißverhältnis des Beckens zwingt zur Sectio caesarea, wobei ſich mit der Zange ein kräftiges und geſundes Kind entwickeln läßt. Der große quere Kopfdurchmeſſer beträgt 8,3 cm. Geſchlecht männlich, Länge 49 cm, Gewicht 3150 gr. Beide werden geſund entlaſſen.

Fall V.

Frau Barbara H., 34 Jahre, IV. para.

Am 3. 12. 33 vormittags Wehen und gegen Mittag plötzlich ſehr ſtarke Schmerzen im Unterleib. Ab dieſer Zeit regelmäßig alle 5—6 Stunden heftiges Erbrechen. Pat. wird vom behandelnden Arzt zwecks Sectio caesarea am 6. 12. der Klinik überwieſen.

Anamneſe: Erſte Menſes mit 14 Jahren, alle 28 Tage, 2—3 Tage lang, normaler Blutverluſt, keine Beſchwerden, keine Fehlgeburten, frühere Entbindungen: drei. Im März 1921 Symphysiotomie in der Frauenklinik zu Köln = lebender Knabe. November 1925 Sectio caesarea = lebender Knabe. November 1928 Spontangeburt des dritten, aber ſehr kleinen Knaben, der ebenfalls lebt. Die beiden letzten Entbindungen haben im Kreiskrankenhaus zu Prüm ſtattgefunden. Jetzige letzte Regel 24. 3. bis 27. 3. 33. In den erſten 4 Monaten Erbrechen und Sodbrennen. Erſte Kindsbewegungen ab 12. 8. 33. Errechenbarer Geburtszeitpunkt 31. 12. 33. Draußen zweimal vaginal unterſucht.

14.09 Status präsens: Kleine Frau in bedürftigem Ernährungszuſtand, Schleimhäute mäßig durchblutet, keine Varizen, keine Oedeme. Bauchdecken ſtraff und geſpannt, Nabel verſtrichen. Größter Leibesumfang 90,5 cm. Brüſte infantil, Warzen faßbar. Stand des Gebärmutterbogens am Rippenbogen, kleine Teile rechts unten im Fundus fühlbar.

Eine größere Reſiſtenz links, überall Aortengeräuſche, kindliche Herztöne nicht zu hören, Kindesbewegungen nicht ſicher wahrnehmbar. Temperatur: 37,4°, Puls 124 und ſehr klein.

Dist. spin. 24,5 cm.
Dist. crist. 26,5 cm.
Conj. externa 15,5 cm.

Diagnoſe: Graviditas X. mens, IV. para, Lage?

14.30: Innere Unterſuchung: Portio noch erhalten, für 1 Finger durchgängig, Kopf erſt ganz in der Höhe erreichbar. Promontorium ſehr leicht abzutaſten. Röntgenaufnahme 15/40. Kopf ſteht hoch über dem Becken. Auf dem Röntgenbilde im unterſten Drittel des 5. Lumbalwirbels ein zweiter Vorſprung oder falſches Promontorium gut erkennbar. Die Conjugata vera beträgt 7,4 cm. Eine frühere Meſſung nach Bilicky hatte eine Conjugata diagonalis von 9,1 cm ergeben.

Bei der jetzt einwandfreien Diagnoſe: Schädellage, Beckenveränderung 3. Grades und doppeltes Promontorium liegt, beſonders noch durch die Anamneſe geſtärkt, Verdacht einer Uterusruptur vor.

17.40: Laparotomie mit anſchließender Uterusexſtirpatio. Nach Eröffnung der Bauchhöhle Blutgerinnſel und friſches Blut in derſelben, Frucht im geſchloſſenen Eihautſack frei in der Bauchhöhle liegend. Vollſtändige Querruptur im Fundus uteri. Geburt eines nichtausgetragenen toten Mädchens aus Schädellgae. Der große quere Kopfdurchmeſſer mißt 8,8 cm, Länge 49 cm, Gewicht 3100 gr. — Promontorium als doppeltes ſtark vorſpringend im unteren Drittel des Lendenwirbels, Stäbchenmeſſung ergibt eine Conjugata vera von 7,5 cm. — Pat. bekommt am 9. 12. eine rechtsſeitige Pneumonie, Temperatur: 38,6, Puls beſchleunigt, Abdomen weich. Am 12. 12. ſehr beſchleunigte Atmung, ſtark gerötetes Geſicht, ſehr kleiner Puls, Abdomen immer noch weich, abends Exitus letalis. Obduktionsbefund: Abdomen und Operations-

gebiet o. B. Tod infolge konfluierender Bronchopneumonie.

Fall VI.

Frau Thereſe Pr., 44 Jahre, VIII. para.

Aufnahme: 2. 1. 34.

Anamneſe: Vater und eine Schweſter an Tbc. geſtorben, verheiratet ſeit 1914, mit ¾ Jahren Laufen gelernt, 1924 anſchließend im Wochenbett an Lungenentzündung erkrankt geweſen. Erſte Regel mit 18 Jahren, Regelblutung alle 28 Tage, 5—6 Tage lang, ſtarker Blutverluſt. Von 7 Entbindungen 6mal ſpontan geboren, einmal mußte Forceps gemacht werden. Alle Kinder leben und ſind geſund. Fehlgeburten haben nicht ſtattgefunden. Letzte Regel vom 27. 3. bis 2. 4. 33. Errechenbarer Geburtszeitpunkt 3. 1. 34. Verlauf der jetzigen Schwangerſchaft ohne Beſchwerden.

Status präſens: Äußere Unterſuchung: Mittelgroße Pat. in gutem Ernährungszuſtand, keine ſichtbare rachitiſchen Zeichen. Keine Oedeme. Herz und Lungen geſund. Kein Eiweiß. Bauchdecken mäßig ſtraff, Nabel nicht verſtrichen. Größter Leibesumfang 117 cm. Brüſte o. B. Gebärmuttergrund am Rippenbogen. Größere Reſiſtenz rechts, kleine wahrnehmbar. Mäßige Wehen alle 3—4 Min., Temperatur 36,4, Puls.

Dist. spin. 27 cm
Dist. crist. 29 cm
Conj. ext. 20,5 cm.

Diagnoſe: X. mens., VIII. para, Schädellage.

Nach 18 Stunden hören die Wehen auf und Pat. ſteht auf. 4 Tage muß ſie wieder in den Kreißſaal aufgenommen werden. Die Wehen haben langſam wieder eingeſetzt und kommen jetzt durchſchnittlich alle 4 Min. Die Blaſe iſt geſprungen und der Kopf beweglich über dem Becken.

Innere Unterſuchung: Der Kopf iſt eben zu erreichen, Muttermund iſt vollſtändig erweitert. Pfeilnaht verläuft im pueren Durchmeſſer. Der Kontraktionsring ſteht etwa zwei

Finger unterhalb des Nabels. 2 Stunden später steht derselbe etwas über dem Nabel, das untere Uterinsegment ist jedoch nicht schmerzhaft. Eine nochmalige rektale Untersuchung zeigt kein Tieferrücken des Kopfes. Herztöne 172. Puls der Mutter über 120.

Röntgenaufnahme: Kopf steht oberhalb des Beckeneingangs, entsprechend im hohen Schrägstand. Es ist sehr stark konfiguriert. Vorne ist zwischen Kopf und Symphyse noch sehr viel Zwischenraum. Hinten ragt der Kopf im oberen Drittel des 1. Sacralwirbels – einem tastbaren Promontorium auf. Die Conjugata vera mißt 9,4 cm.

Vaginale Untersuchung: Muttermund verstrichen. Der Kopf mit kleinstem Segment tief dem Becken aufgepreßt. Die kleine Fontanelle ist rechts tastbar, die große etwas rechts von der Mittellinie, die Pfeilnaht ganz nahe dem Promontorium, und zwar dem obersten Vorsprung. Mehrfacher Versuch, den Kopf einzupressen, mißlangt; er tritt nicht tiefer. Da nun das untere Uterinsegment stark ausgezogen ist, so ist die Geburtsbeendigung angezeigt. Es wird der Schamfugenschnitt beschlossen.

Nach Desinfektion Eingehen mit der linken Hand, Zeigefinger hinter der Schamfuge drängt die Urethra nach links, der Daumen drückt von außen die Clitoris ebenfalls nach links. Einstechen mit einem spitzen Messer. Nach vorsichtigem Durchschneiden der Mitte des Knorpels wird ein geknöpftes Messer eingeführt, und erst nach oben, dann nach unten einschließlich Ligamentum der Knorpel durchtrennt. Die Schamfuge klafft schon etwa 1 Querfinger breit auseinander. Der Kopf wird von außen eingedrückt und mit der Zange leicht im ersten schrägen Durchmesser gefaßt, spielend tiefer gezogen unter Drehung im Sinne des Uhrzeigers. Der Kopf ist jetzt auf dem Beckenboden, die kleine Fontanelle vorn, die Löffel stehen im zweiten schrägen Durchmesser. Nach Lüften der Zangelöffel werden dieselben etwas zurecht geschoben, so daß sie im queren Durchmesser stehen. Nun

wird der Kopf nach Art der Hinterhauptslage entwickelt und ein lebender Knabe mit 10,2 cm großem queren Kopfdurchmesser geboren. Das rechte Scheitelbein liegt unter dem linken. Auf den beiden vorderen Dritteln des linken Scheitelbeines befindet sich eine starke Kopfgeschwulst. Länge 50 cm, Gewicht 3160 gr. — Mutter und Kind werden gesund entlassen.

Fall VII.

Frau Maria K., 32 Jahre, II. para.

Aufnahme 21. 3. 34.

Gegen 4 Uhr morgens die ersten Wehen.

Anamnese: Vater gesund, Mutter im Wochenbett gestorben. 5 Kinder leben und sind gesund. Pat. hat Laufen gelernt mit 3 Jahren, als Kind englische Krankheit gehabt. Erste Regel mit 16 Jahren, alle 28 Tage, 2—4 Tage lang. Blutverlust normal.

Am 4. 1. 1927 in hiesiger Klinik wegen rachitisch engem Becken mit Entbindung eines lebenden und gesunden Knaben, der allerdings 6 Wochen später an Krämpfen gestorben ist. Letzte Regel vom 16. 6.—20. 6. 33. Erste Kindsbewegung 17. 10. 33, in letzter Zeit viel an Kreuzschmerzen gelitten.

Status praesens: mittelgroßer Pat., guter Allgemeinzustand, keine Oedeme, rachitischer Rosenkranz. Gebärmutter steht 3 Querfinger breit unterhalb des Rippenbogens, größte Resistenz links, kleine Teile rechts. Vorliegender Teil ist der Kopf. Kindsbewegungen deutlich wahrnehmbar. Temperatur 36,8, Puls 96.

Dist. spin. 26 cm.
Dist. crist. 29 cm.
Conj. ext. 17,5 cm.

Röntgenaufnahme: Der 5. Lumbalwirbel erweist sich im unteren Drittel, weit vorspringend in das Becken als falscher oder zweiter Vorberg. Conjugata vera 7,1 cm.

Diagnose: Graviditas X. mens., II. para, erste Schädellage, Beckenverengerung 3. Grades.

16.30: Der Kopf iſt beweglich über dem Becken, die Blaſe ſteht, alle 2—3 Min. leichte Wehen.

17.30: plötzlich ſehr ſtarke Wehen alle 2 Min. Da die Geburt per vias naturales nicht möglich, wird zur Sectio caesarea vorbereitet.

18.40: Geburt eines ausgetragenen, reifen und lebensfriſchen Knaben aus Schräglage durch Sectio caesarea transperiotenalis. Im Becken iſt das doppelte Promontorium gut fühlbar, die Holzſtäbchenmeſſung ergibt eine Conjugata vera von 7,4 cm. Der große quere Kopfdurchmeſſer des Kindes beträgt 8,5 cm, die Länge 49 cm, das Gewicht 3200 gr. Am 18. 4. 34 werden Mutter und Kind geſund aus der Klinik entlaſſen.

Fall VIII.

Frau Maria V., 34 Jahre alt, II. para.

Aufnahme: 5. 3. 34.

Anamneſe: Mutter ſtarb im Wochenbett, Vater und Geſchwiſter ſind geſund. Verheiratet ſeit 1926. Früher an Gelenkrheumatismus erkrankt geweſen. Erſte Regel mit 17 Jahren unregelmäßig, durchſchnittlich alle 2—4 Wochen, keine Fehlgeburten durchgemacht. Am 23. 3. 1928 wegen Beckenverengerung 1. Grades und angeblichen Exoſtoſen neben dem Promontorium Schnittentbindung in hieſiger Klinik. Das Kind, ein geſunder Knabe, lebt. Jetzige letzte Regel vom 27. 8.—1. 9. 1933. Erſte Kindsbewegungen Mitte Dezember wahrgenommen. Errechenbarer Geburtszeitpunkt 3 6. 34. Seitens der Schwangerſchaft bisher keine Beſchwerden gehabt.

Status praesens: Große Pat. in gutem Ernährungszuſtand, Varizen am linken Unterſchenkel. Keine Oedeme, keine ſichtbaren Zeichen von Rachitis.

Herz: Syſtoliſches Geräuſch über allen Oſtien-Mitralinſuffizienz. Die Bauchdecken ſind mäßig ſtraff. Nabel verſtrichen, größter Leibesumfang 97 cm. Am 11. 5. 34 gegen 14 Uhr

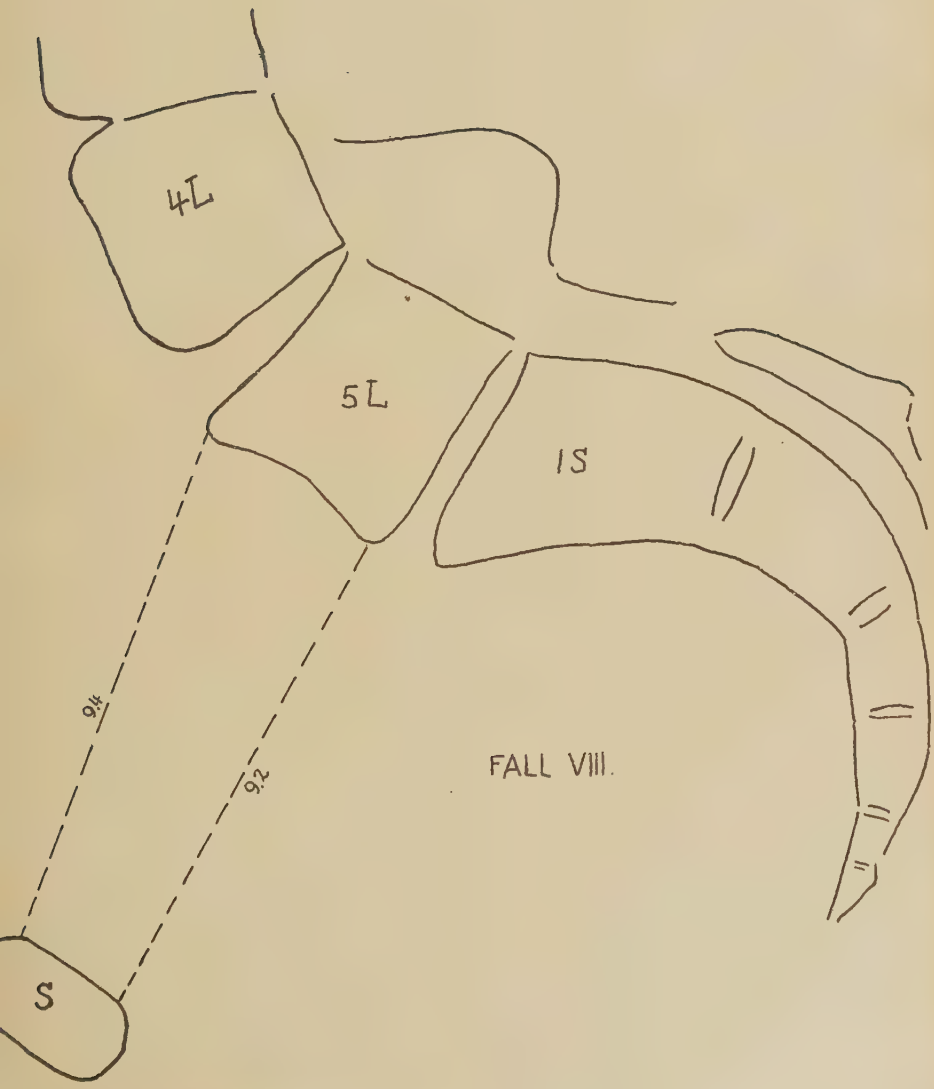
4L
5L
1S
9.4
9.2
S
FALL VIII.

plötzlich heftige Wehen. Der Fundus uteri ſteht 3 Querfinger oberhalb des Nabels, größere Reſiſtenz links, kleine Teile rechts. Kindbewegungen deutlich wahrnehmbar.

Dist. spin. 25 cm.
Dist. crist. 28,5 cm.
Conj. ext. 19 cm.

Befund nach Röntgenaufnahme: Der 5. Lumbalwirbel ſpringt im oberen und unteren Drittel beſonders ſtark in das Lumen des Beckens hervor. Beiliegendes Bild im Maßſtabe natürlich verkleinert, gibt den in Frage kommenden genauen Umriß der Aufnahme wieder. Greifen wir die beiden der Symphyſe am nächſten liegenden Punkte heraus, ſo bekommen wir zwei Engen, die der kindliche Schädel paſſieren muß, und zwar eine obere oder erſte von 9,4 cm und eine untere oder zweite von 9,2 cm. Das wahre Promontorium beſteht dementſprechend aus zwei Vorbergen, ſo daß man den unterſten Vorſprung des 5. Lumbalwirbels als zweites bzw. doppeltes Promontorium bezeichnen muß.

Da der errechenbare Geburtszeitpunkt nach dem 1. Juli fällt, ſo habe ich als Geburtsverlauf den Verlauf der erſten Niederkunft von 1928 in der allgemeinen Zuſammenſtellung der Fälle angegeben.

Der beſſeren Überſicht wegen ſind die gemeinſamen Momente vorſtehender Fälle in den beiden nachſtehenden Tabellen kurz zuſammengefaßt. Tabelle I betrifft die Mutter, Tabelle II das Kind. Es ergibt ſich folgendes: Von Juni 1931 bis Juni 1934, alſo in den letzten drei Jahren, kommen 8 durch ſeitliche Röntgenaufnahmen nachweisbare doppelte Promontorien vor. Die Zahl der Geburten beträgt in dieſer Zeit annähernd 2000. Von den 8 falſchen Promontorien haben 5, alſo die Mehrzahl, ihren Sitz im oberen Drittel des 1. Sacralwirbels, die anderen 3 im unteren Drittel des 5. Lumbalwirbels. Von den 8 Gravidae ſind 4 primiparae = die Hälfte oder 50%. Die anderen 4 ſind pluoriparae, und zwar 2 = II parae, 1 = 4 parae, 1 = 8 parae. Von den Multi-

parae ſind zwei früher durch Kunſthilfe (in beiden Fällen Sectio) entbunden worden. Die reſtlichen zwei dagegen haben neben der Kunſthilfe auch ſpontan geboren. Die älteſte Gravida iſt 44 Jahre und die jüngſte 21 Jahre alt. In allen 8 Fällen liegen Beckenverengerungen, und zwar

in 3 ſolche 1. Grades
in 3 ſolche 2. Grades
in 2 ſolche 3. Grades vor.

Bei 50% = 4 Frauen finden ſich deutlich ſichtbare Zeichen von Rachitis (rachitiſcher Roſenkranz, rachitiſche Zähne, rachitiſche Veränderungen der Unterſchenkel). Fall I weiſt außerdem noch eine Skolioſe der unteren Lendenwirbelſäule auf. Die größte röntgenologiſche Meſſung der Conjugata vera iſt 9,4 cm, die kleinſte 7,1 cm. In 4 Fällen kann der Blaſenſprung vor der Kunſthilfe nachgewieſen werden. Die größte Zeitſpanne beträgt dabei 4 Stunden und die kleinſte ½ Stunde. Bei allen Geburten mußte die Kunſthilfe gebraucht werden, und ſind außer Fall VI, wo die Symphyſiotomie gemacht wurde, alle 7 anderen Fälle durch die Sectio caesarae transperitonealis cervicalis entbunden worden, wobei bemerkt werden muß, daß Fall V = Exstirpatio uteri unter dieſe 7 Fälle gerechnet wird. Als einziger Todesfall der Mutter iſt dabei Fall V zu erwähnen (Pneumonie).

Verteile ich nun die 8 Fälle auf die vier Jahreszahlen, ſo kommen auf das Jahr 1931 Fall, 1932 1 Fall, 1933 3 Fälle, 1934 3 Fälle. Dieſe ungleichmäßige Verteilung erklärt ſich aus einem weit höheren Prozentſatz der Röntgenaufnahmen in den letzten anderthalb Jahren gegenüber früher. Speziell der verhältnismäßig hohe Prozentſatz des letzten halben Jahres hat wohl das häufigere Vorkommen des doppelten Promontriums nachgewieſen und Anlaß zu der Arbeit gegeben.

Uebersichts-Tabelle I

Lfd. Nr.	Jahrgang und Krankenblatt	Alter ? para	Verlauf früherer Geburten	Sichtbare Zeichen von Rachitis	Doppelbeg. Promontorium	
1	1931 Nr. 686	21 Jahre I para	Keine	Rachitis der Zähne und Unterschenkel. Rach. Rosenkranz Skoliose	I. Sacralwirbel	8.
2	1932 Nr. 600	37 Jahre I para	Keine	Keine	„	9,
3	1933 Nr. 87	26 Jahre I para	Keine	Rachit. Rosenkranz	„	8,
4	1933 Nr. 512	25 Jahre I para	Keine	Rachitischer Habitus (Rosenkranz u. Beine)	„	8.
5	1933 Nr. 664	34 Jahre IV para	1921 Lymphysiotomie 1925 Sectio 1928 Spontan	Keine	V Lumbalwirbel (u. Drittel)	7,
6	1934 Nr. 14	44 Jahre VIII para	6 Spontan 1 Forceps	Keine	I. Sacralwirbel	9
7	1934 Nr. 157	32 Jahre II para	1927 Sectio caesrea	Rachitischer Rosenkranz	V. Lumbalwirbel (u. Drittel)	7
8	1934 und 1927/28 Nr. 1063	34 Jahre II para	1928 Sectio caesarea	Keine	V. Lumbalwirbel (u. Drittel)	9

Conjugata vera	Grad der Beckenverengung	Blasensprung	Kunsthilfe	Ausgang für die Mutter
2cm	2ten Grades	1 Stunde vorher	Sectio caesarea	Gesund entlassen
7cm	1ten Grades	2 Stunden vorher	,,	,,
1cm	2ten Grades	4 Stunden vorher	,,	,,
3cm	2ten Grades	Unbekannt	,,	,,
4cm	3ten Grades	Unbekannt	Laparotomie Exstirpatio uberi	Exitus letalis(Bronchopneum.)
4cm	1ten Grades	1/2 Stunde vorher	Lymphysiotomie	Gesund eatlassen
1cm	3ten Grades	Unbekannt	Sectio caesarea	Gesund entlassen
2cm	1ten Grades	1928 Unbekannt	1928 Section caesarea	Gesund entlassen

Uebersichts-Tabelle II

Lfd. Nr.	Geschlecht	Länge	Gewicht	Großer querer Kopf-durchm.	Ausgang für das Kind	Bemerkungen
1	männl.	52 cm	4000	9,6 cm	Gesund entlassen	Das rechte Schadelbein über das linke geschoben
2	weibl.	50 cm	3350	9,2 cm	„	Beide Scheitelbeine über Stirnbeine konfiguriert
3	männl.	49 cm	2600	9,1 cm	„	Beide Scheitelbeine über Stirn- und Hinterhauptsbein konfiguriert
4	männl.	49 cm	3150	8,3 cm	„	—
5	weibl.	49 cm	3100	8,6 cm	tot geboren	—
6	männl.	50 cm	3160	10,2cm	Ges. entl.	Rechtes Scheitesbein liegt unter dem linken
7	männl.	49 cm	3200	8 5 cm	„	—
8	männl.	50 cm	3150	9,5 cm	„	—

Zu Tabelle II ſei bemerkt, daß von den 8 Kindern 6 Knaben und 2 Mädchen ſind. Die größte Länge unter den männlichen beträgt 52 cm, die kleinſte 49 cm. Von den weiblichen Kindern iſt eines 50 cm, das andere 49 cm lang. Das größte Gewicht beträgt 4000 gr., das kleinſte 2600 gr. Der größte quere Kopfdurchmeſſer iſt 10,2 cm, der kleinſte 8,3 cm. 4 Fälle = 50% weiſen Konfigurationen des Kopfes auf, wozu an dieſer Stelle erwähnt ſei, daß ſämtliche Geburten in Schädellage ſtattgefunden haben. Von den 8 Kindern kam Fall V tot zur Welt, während die übrigen 7 geſund entlaſſen werden konnten.

Zum Schluſſe der Arbeit iſt zu erwähnen, daß bei Beſichtigung der Beckenſammlung in der hieſigen Frauenklinik ſich ebenfalls ein doppeltes Promontorium vorfand. Es handelt ſich um ein platt rachitiſches Becken mit der Beckennummer 21 und aus dem Jahre 1867 ſtammend. Der 5. Lumbalwirbel geht in den erſten Sacralwirbel ziemlich ſcharf über, ſo daß die Zwiſchenhandſcheibe gleichfalls ein doppeltes Promontorium darſtellt. Das Wenige der vorliegenden Krankengeſchichte folgt hier kurz:

32jährige mittelgroße Frau, II. para.

Die erſte Entbindung ſoll gut, aber ſehr ſchwer verlaufen ſein. Das Kind ſoll am Schädel einen tiefen Eindruck gehabt haben. Die jetzige, alſo zweite Entbindung, hat am 10. Juli 1867 ſtattgefunden. Am 8. Juli = 2 Tage vorher, ſei plötzlich Fruchtwaſſer abgefloſſen (vorzeitiger Blaſenſprung). Die Wehen haben erſt am nächſten Tage in der Frühe eingeſetzt. Eine vaginale Unterſuchung bezeichnet den Kopf als ſehr hoch ſtehend, mit Neigung, nach rechts abzuweichen, in zweiter Schädellage. Am ſelben Tage habe dann eine zweite vaginale Unterſuchung ergeben: Muttermund annähernd verſtrichen, Kopf immer noch ſehr hochſtehend in erſter Schädellage und vor ihm eine Hand liegend. Anſchließend Wendung auf den Fuß und Extraktion. Der nachfolgende Kopf ſei dann nur ſehr ſchwer gefolgt. Das aſyphyktiſch geborene

Kind ist am 13.7. an Pneumonie, die Mutter am 15.7. an Sepsis zugrunde gegangen.

Wichtig ist die Frage, ob das doppelte Promontorium, was an und für sich wahrscheinlich ist, für den Geburtsverlauf bezüglich der Beckenverhältnisse eine Verschlechterung darstellt. Dazu ist hervorzuheben, daß sämtliche der hier behandelten Becken mit doppelten Promontorien operativ behandelt werden mußten; außer der Symphysiotomie mußte in allen Fällen der Kaiserschnitt — obwohl nur zwei Becken 3. Grades vorlagen — gemacht werden. Die Becken 2. Grades = über 8 cm betrugen, obschon das Durchschnittsgewicht nur 3200 gr. war, immerhin über 30%. Allerdings waren die queren Kopfdurchmesser zum Teil recht groß = 10,2, 9,6 und zwei mit 9,5 cm. Die Anzahl der beobachteten Fälle ist natürlich zu klein, um ein endgültiges Urteil zu fällen, doch scheint immerhin hervorzugehen, daß dem doppelten Promontorium in Bezug auf Prognose größte Beachtung beizumessen ist.

Geburtsmechanisch muß man sich vorstellen, was aus der Zeichnung hervorgeht, daß es sich nicht um Verengung einer Beckenebene, sondern eines ganzen Raumes handelt, und vor allem bei Durchtritt des Schädels in Naegelischer Obliquität beim Drehen des Kopfes unter Anstemmung an der Symphyse der größte Durchmesser vielleicht das erste Promontorium glücklich überwunden hat, dann aber nur bei vorhandener Ausbuchtung des Kreuzbeines tiefer treten kann. Fehlt diese, so bleibt der Kopf stecken, obwohl die eigentliche Conjugata vera überwunden war.

Literaturangabe.

Bumm: Lehrbuch der Geburtshlfe.

Ahlfeld: Lehrbuch der Geburtshilfe.

v. Winkel: Lehrbuch der Geburtshilfe.

Monatsſchrift für Geburtshilfe und Gynäkologie, Bd. 90, Jahrgang 1392.

Fritſch: Lehrbuch der Geburtshilfe.

Stöckel: Lehrbuch der Geburtshilfe.

Bickenbach: Röntgenologiſche Meſſung des Beckens. (Arch. f. Gynäkol.)

Jaſchke, R. Th. v. und Pankow, O.: Lehrbuch der Geburtshilfe.

Sellheim: Beſtimmung des geraden Durchmeſſers des Beckeneingangs. (Zbl. f. Gynäkol. 1904.)

Knapp: Geburtshilfliche Propädeutik.

Lebenslauf.

Geboren wurde ich, Albert Joſef Sommer, kathol. Konfeſſion als Sohn des verſtorbenen prakt. Arztes Dr. med. Joſef Sommer und ſeiner Ehefrau Adelheid geb. Clos am 30. September 1900 zu Anröchte Kr. Lippſtadt i. W. Bis zu meinem 11. Lebensjahr beſuchte ich die Elementarſchule meines Heimatortes. Alsdann beſuchte ich die Rektoratsſchulen in Erwitte und Warſtein, die Gymnaſien zu Rheine und Beckum. An letzter Anſtalt bekam ich Januar 1920 das Maturitätszeugnis. Während des Weltkrieges war ich Soldat im K.I.K. 145. —

Ich widmete mich dem Studium der Medizin und bezog die Univerſitäten Münſter, Kiel und Bonn. Das Phyſikum beſtand ich 1924 in Kiel. Im November 1926 beſtand ich in Bonn das mediziniſche Staatsexamen. Anſchließend war ich als Praktikant und Aſſiſtent im Dreifaltigkeits-Hoſpital in Lippſtadt tätig. Meine Approbation als Arzt bekam ich daſelbſt im Dezember 1927. Ab 1930 war ich in der Praxis meines Vaters, beſtehend aus Allgemeinpraxis mit Geburtshilfe und Krankenhaustätigkeit (mittlere Chirurgie) beſchäftigt. Nach dem Tode meines Vaters im März 1933 übernahm ich ſelbſtändig die Praxis und Krankenhaustätigkeit.